

# Tratamento da Aspergilose Nasal em cão com manejo multimodal e à base de solução de clotrimazol a 1%, após debridamento cirúrgico – Relato de Caso

## Treatment of Nasal Aspergillosis in a Dog with Multimodal Management and 1% Clotrimazole Solution After Surgical Debridement – Case Report

Mayrê Luiza Dazzi Gualharo<sup>1</sup>, Lettycia Demczuk Thomas<sup>2</sup>, Mário dos Santos Filho<sup>3</sup>

Como citar esse artigo. Gualharo MLD, Thomas LD, Santos Filho M. Tratamento da Aspergilose Nasal em cão com manejo multimodal e à base de solução de clotrimazol a 1%, após debridamento cirúrgico – Relato de Caso. Rev Fluminense de Extensão Universitária. 2024;14(2):32-39.

### Resumo

A aspergilose nasal é uma afecção fúngica que afeta cães, caracterizada por secreção nasal crônica, desconforto nasal e ulceração, representando um desafio diagnóstico e terapêutico na medicina veterinária. Este estudo descreve um caso de aspergilose nasal em um filhote de Rottweiler, apresentando sinais clínicos típicos, incluindo secreção nasal persistente, dor à palpação e despigmentação nasal. Após falha em tratamentos anteriores, o diagnóstico foi confirmado por rinoscopia, revelando placas esbranquiçadas nas cavidades nasais. O tratamento instituído incluiu desbridamento e lavagem nasal com clotrimazol, além de terapia sistêmica com amoxicilina + clavulanato e itraconazol. Após 28 dias de tratamento, observou-se uma resolução completa dos sinais clínicos, destacando a eficácia do protocolo terapêutico adotado. Este relato de caso resalta a importância da consideração da aspergilose nasal como diagnóstico diferencial em cães com secreção nasal crônica, bem como a relevância da rinoscopia como ferramenta diagnóstica e terapêutica para esta condição

**Palavras-chave:** Abordagem Cirúrgica, Infecção Nasal, Terapia Antifúngica, Tratamento Tópico.



### Abstract

Nasal aspergillosis is a fungal condition affecting dogs, characterized by chronic nasal discharge, nasal discomfort, and ulceration, representing a diagnostic and therapeutic challenge in veterinary medicine. This study describes a case of nasal aspergillosis in a Rottweiler puppy, presenting typical clinical signs including persistent nasal discharge, pain on palpation, and nasal depigmentation. After failure of previous treatments, diagnosis was confirmed by rhinoscopy, revealing whitish plaques in the nasal cavities. The instituted treatment included debridement and nasal lavage with clotrimazole, along with systemic therapy with amoxicillin + clavulanate and itraconazole. After 28 days of treatment, complete resolution of clinical signs was observed, highlighting the effectiveness of the adopted therapeutic protocol. This case report emphasizes the importance of considering nasal aspergillosis as a differential diagnosis in dogs with chronic nasal discharge, as well as the relevance of rhinoscopy as a diagnostic and therapeutic tool for this condition.

**Keywords:** Surgical Approach, Nasal Infection, Antifungal Therapy, Topical Treatment.

## Introdução

As afecções que acometem a nasofaringe em cães são variadas e frequentemente desafiam os profissionais de medicina veterinária devido à sua complexidade diagnóstica e terapêutica. Entre essas condições, as afecções crônicas se destacam por apresentarem sintomas persistentes e resistentes aos tratamentos convencionais. Dentro desse contexto, as infecções fúngicas da cavidade nasal, embora anteriormente consideradas incomuns em cães, vêm ganhando maior reconhecimento e importância clínica. A aspergilose nasal, uma infecção causada pelo fungo do gênero *Aspergillus spp.*, destaca-se como uma das principais patologias fúngicas nasais em cães<sup>1</sup>, ocupando uma parcela significativa das afecções nasais caninas, com uma prevalência estimada entre 12 a 34%, colocando-se logo após as neoplasias nasais em termos de ocorrência<sup>2-3</sup>.

Embora também possa ocorrer em gatos, a aspergilose nasal é mais comum em cães e pode se

Afiliação dos autores:

<sup>1</sup>Médico(a) Veterinário(a) Autônomo(a), Florianópolis, SC, Brasil.

<sup>2</sup>Médico(a) Veterinário(a) Autônomo(a), Florianópolis, SC, Brasil

<sup>3</sup>Docente do Programa de Mestrado Profissional em Diagnóstico em Medicina Veterinária – Universidade de Vassouras, Vassouras-RJ, Brasil.

E-mail de correspondência: maygualharo@hotmail.com

Recebido em: 17/05/2024. Aceito em: 11/12/2024.

manifestar de forma localizada na cavidade nasal ou disseminada para outras áreas do corpo<sup>1,4</sup>. As espécies fúngicas mais frequentemente associadas a essa condição em cães incluem *Aspergillus fumigatus*, *Aspergillus flavus*, *Aspergillus terreus*, *Aspergillus niger* e *Aspergillus deflectus*<sup>5</sup>. Esses microrganismos são capazes de causar lesões na nasofaringe, sendo que as manifestações pulmonares ou disseminadas são menos comuns<sup>2-3,5</sup>.

Os sinais clínicos observados em casos de aspergilose nasal geralmente incluem corrimento nasal mucopurulento, desconforto nasal, ulceração, despigmentação, espirros, epistaxe e, em estágios avançados, inapetência e apatia<sup>4-5</sup>. Além disso, alguns pacientes podem apresentar ruído contínuo inspiratório devido à obstrução nasal. O diagnóstico dessa condição requer a utilização de diversas ferramentas, uma vez que nenhum método isolado oferece 100% de sensibilidade e especificidade. O exame físico completo, aliado a ferramentas de imagem como radiografia, rinoscopia e tomografia computadorizada, visa identificar a presença de placa fúngica na mucosa nasal, avaliar a extensão do dano e, realizar citologia e exame histopatológico para identificar o agente causador da infecção<sup>5-6</sup>.


Neste contexto, o presente trabalho tem como objetivo relatar um caso clínico de aspergilose nasal em um paciente canino, fornecendo uma descrição detalhada dos sinais clínicos apresentados, o processo de diagnóstico adotado e o tratamento proposto para essa condição.

## Relato de caso

O presente caso foi autorizado pelo responsável pelo paciente para fins de publicação e divulgação acadêmica, mediante assinatura do Termo de Consentimento Livre e Esclarecido (TCLE).

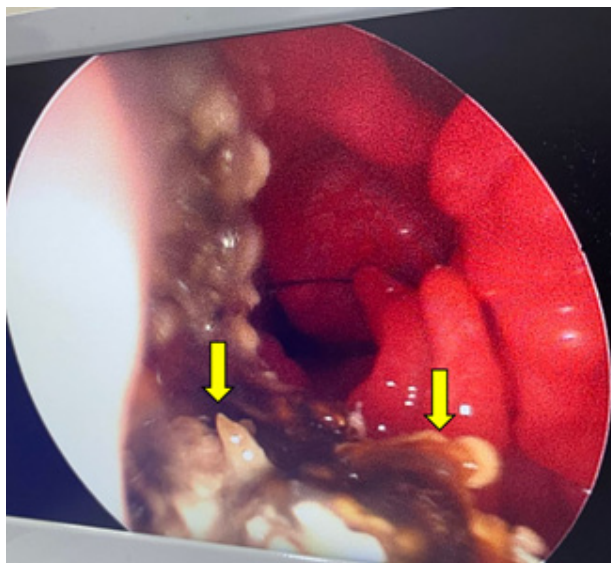
Uma paciente canina fêmea, da raça Rottweiler, pesando 24,5 kg e com sete meses de idade, foi atendida em um serviço particular de pneumologia veterinária no município de Curitiba. A queixa principal relatada pelos tutores era secreção nasal persistente, evoluindo ao longo de três meses. A paciente tinha um histórico de ter passado alguns dias em uma casa de sítio antes do início dos sintomas. Apesar de vários tratamentos anteriores, incluindo glicocorticoides, doxiciclina e meloxicam, não houve melhora significativa no quadro clínico.

Durante o exame físico, as mucosas estavam normocoradas, com ausculta cardiorrespiratória e padrão respiratório normais. No entanto, a temperatura retal estava elevada, atingindo 39,8°C. A paciente apresentava dor à palpação da região nasal, despigmentação bilateral, crostas e aumento de volume na narina direita (Figura 1), com secreção esbranquiçada intensa ipsilateralmente. Testes de lâmina de vidro, aonde deve-se observar o “enfumaçamento” de vapor da respiração, revelaram obstrução parcial na narina direita.



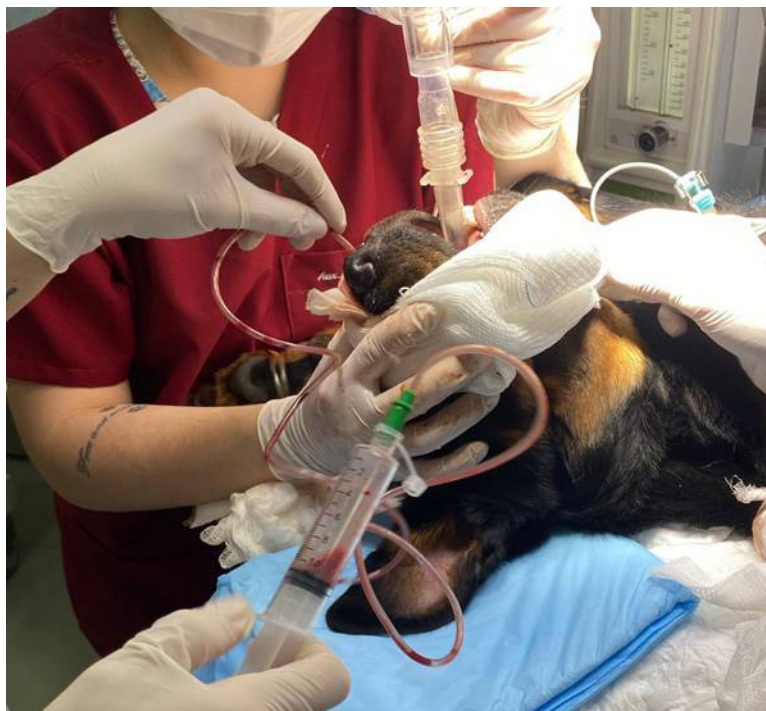**Figura 1.** Paciente canina atendida com histórico de secreção nasal com evolução de três meses. Nota-se presença de crostas e secreção esbranquiçada bilateral. Fonte: Arquivo Pessoal (2022).

Após a avaliação inicial, foram coletadas amostras de sangue para avaliação hematológica e bioquímica, que se encontraram dentro dos valores de referência para a faixa etária e espécie. A paciente foi então submetida a rinoscopia, durante a qual foram observadas placas de coloração esbranquiçada/esverdeada na cavidade nasal bilateralmente (Figura 2).



**Figura 2.** Visualização de placas esbranquiçadas/esverdeadas em região de nasofaringe (setas), durante rinoscopia realizada em paciente canina com secreção nasal crônica. Observa-se mucosas congestionadas, além de hiperemia de cornetos. Fonte: Arquivo Pessoal (2022).

Durante o exame, as placas foram removidas e a cavidade nasal foi lavada com solução salina, seguida pela aplicação tópica de clotrimazol a 1% (Figura 3).



**Figura 3.** Procedimento de debridamento e lavagem de cavidade nasal com instilação de clotrimazol 1% em paciente canina sob anestesia geral. Fonte: Arquivo Pessoal (2022).

Para realizar a lavagem nasal e a aplicação do clotrimazol, uma sonda de Foley foi introduzida na região da nasofaringe para evitar vazamento da solução. Após 15 minutos de monitoramento, a solução foi removida por sucção nasal. O processo foi repetido por 30 minutos, com a paciente em decúbito esternal para facilitar a drenagem. Após a finalização do procedimento, foram realizadas lavagens nasais e orais com solução fisiológica, e amostras foram coletadas para exame histopatológico, cultura bacteriana e fúngica, com respectivos antibiogramas.

O exame bacteriológico e antibiograma revelaram isolamento de *Proteus* sp. multirresistente a diversas bases antimicrobianas (Tabela 1). Não foi possível o isolamento de fungo, neste exame.

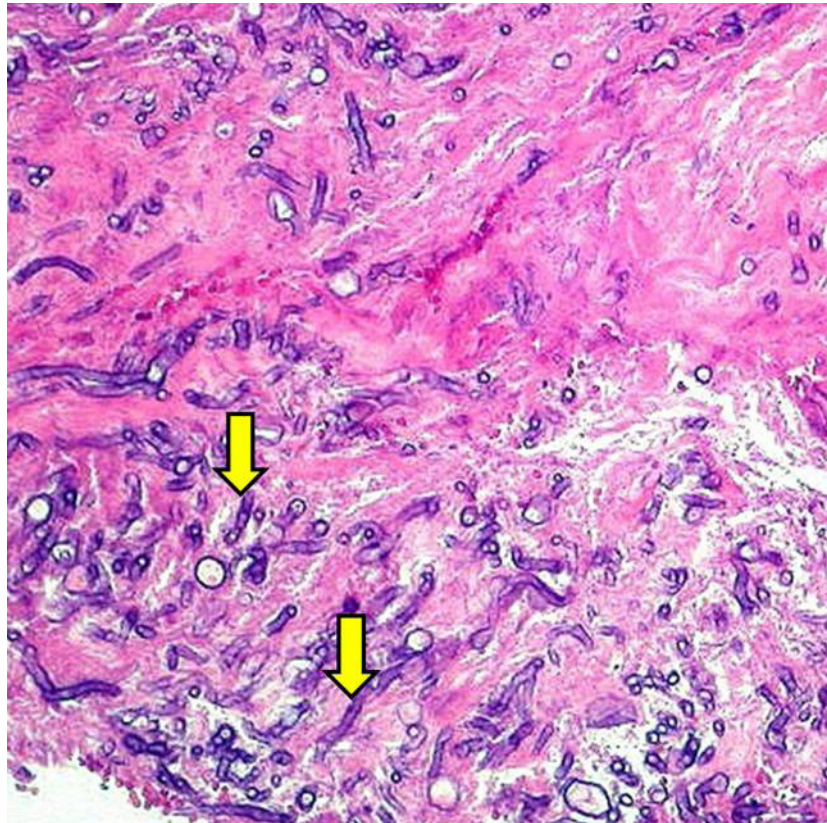
**Tabela 1.** Resultados do antibiograma de amostra de swab nasal, direito e esquerdo, da paciente canina atendida com histórico de secreção nasal crônica.

ANTIBIÓTICO	Antibiograma narina direita e seios nasais direitos	Antibiograma narina direita e seios nasais esquerdos
Penicilina	RESISTENTE	RESISTENTE
Ampicilina	RESISTENTE	RESISTENTE
Amoxicilina + ac. Clavulânico	SENSÍVEL	SENSÍVEL
Cefadroxil	RESISTENTE	RESISTENTE
Cefalotina	RESISTENTE	RESISTENTE
Cefalexina	RESISTENTE	RESISTENTE
Ceftriaxona	SENSÍVEL	SENSÍVEL
Cevofecina	RESISTENTE	RESISTENTE
Estreptomina	RESISTENTE	RESISTENTE
Gentamicina	SENSÍVEL	SENSÍVEL
Neomicina	RESISTENTE	RESISTENTE
Tobramicina	RESISTENTE	RESISTENTE
Amicacina	RESISTENTE	RESISTENTE
Sulfazotrim	RESISTENTE	RESISTENTE
Rifampicina	RESISTENTE	RESISTENTE
Eritromicina	RESISTENTE	RESISTENTE
Azitromicina	RESISTENTE	RESISTENTE
Tetraciclina	RESISTENTE	RESISTENTE

ANTIBIÓTICO	Antibiograma narina direita e seios nasais direitos	Antibiograma narina direita e seios nasais esquerdos
Doxiciclinas	SENSÍVEL	SENSÍVEL
Norfloxacina	RESISTENTE	RESISTENTE
Ciprofloxacina	RESISTENTE	RESISTENTE
Levofloxacina	SENSÍVEL	SENSÍVEL
Enrofloxacina	RESISTENTE	RESISTENTE
Clindamicina	RESISTENTE	RESISTENTE
Lincomicina	RESISTENTE	RESISTENTE
Cloranfenicol	RESISTENTE	RESISTENTE
Ceftiofur	SENSÍVEL	SENSÍVEL
ANTIFÚNGICO	Antibiograma narina direita e seios nasais direitos	Antibiograma narina direita e seios nasais esquerdos
Fluconazol	SENSÍVEL	SENSÍVEL
Cetoconazol	RESISTENTE	RESISTENTE
Itraconazol	SENSÍVEL	SENSÍVEL
Voriconazol	SENSÍVEL	SENSÍVEL
Anfotericina B	SENSÍVEL	SENSÍVEL
Caspofungina	SENSÍVEL	SENSÍVEL
Clotrimazol	SENSÍVEL	SENSÍVEL
Griseofulvina	RESISTENTE	RESISTENTE

Fonte. Arquivo Pessoal, 2022.

O exame histopatológico mostrou fragmentos nodulares firmes com exsudato fibrinonecrótico entremeadado por hifas (Figura 4), diagnosticando presuntivamente, a aspergilose, especialmente se correlacionando os achados clínicos. O tratamento prescrito incluiu amoxicilina + clavulanato, itraconazol, tramadol e lavagem tópica com cloridrato de nafazolina.



**Figura 4.** Corte histopatológico, evidenciando inflamação e áreas de deposição fibrinonecrótica inespecífica, onde fungos com morfologia característica do gênero *Aspergillus spp.* são visualizados. As hifas do fungo chamam a atenção pela sua coloração basófila e interior claro. (HE) 200x. Fonte: Arquivo Pessoal (2022).

Após 28 dias de tratamento, a paciente apresentou resolução completa do quadro clínico, com ausência de secreção nasal e de dor à palpação. Durante todo o tratamento, não foram observadas reações adversas, e os valores de perfil hematológico e bioquímico permaneceram dentro do intervalo de referência.

## Discussão

Os sinais clínicos observados no paciente deste estudo estão em conformidade com os achados descritos na literatura sobre casos de aspergilose nasal em cães, corroborando com estudos anteriores<sup>4-5,7</sup>. A presença de tumefação e dor na região nasal pode ser atribuída não apenas ao processo inflamatório, mas também à destruição e reabsorção óssea resultantes da ação do fungo<sup>3,9-10</sup>. Além disso, embora a secreção mucopurulenta seja um achado comum, sua análise nem sempre é conclusiva devido à contaminação por microorganismos saprófitas das vias respiratórias, o que reduz a especificidade para detecção do agente causador da aspergilose<sup>4-5</sup>.

Os exames complementares de perfil hematológico e bioquímico não revelaram alterações neste relato, o que está de acordo com a literatura que indica que pacientes com aspergilose muitas vezes não apresentam mudanças significativas nesses parâmetros, embora possam ocorrer alterações compatíveis com doenças crônicas, como monocitose e eosinofilia<sup>5,9-11</sup>.

Para um diagnóstico definitivo, é necessário adotar uma abordagem multiprofissional, incluindo exame clínico, histórico detalhado, exames de imagem e análise do material coletado de forma asséptica, a fim de evitar contaminação<sup>12-13</sup>. A presença de placas esbranquiçadas visualizadas por rinoscopia é um forte indicador da doença fúngica, juntamente a avaliação da integridade da mucosa e a identificação de

formações polipoides<sup>4-5,14-15</sup>. Além disso, o não crescimento de organismo fúngico na cultura específica, e não disponibilidade de técnica de reação em cadeia da polimerase para este caso, ressalta a importância da correlação etiológica e clínica, somando-se aos achados histopatológicos<sup>16</sup>.

A rinoscopia demonstrou ser uma ferramenta eficaz não apenas para o diagnóstico, mas também para o tratamento da aspergilose nasal em cães. A falta de desbridamento prévio com uso tópico de clotrimazol pode reduzir significativamente a eficácia do tratamento sistêmico com antifúngicos, devido à natureza das placas fúngicas que dificultam a ação dos medicamentos tópicos, além de desencadear uma resposta inflamatória crônica<sup>7,16-17</sup>.

Embora a cultura bacteriana do conteúdo nasal raramente seja benéfica devido à alta contaminação da cavidade nasal, no presente caso, foi identificada uma cepa bacteriana secundária multirresistente, demonstrando a importância da avaliação bacteriana em casos de infecções secundárias<sup>18-20</sup>. As recomendações terapêuticas para a aspergilose nasal incluem uma abordagem multifacetada, com administração oral de antifúngicos, possivelmente tratamento cirúrgico, e aplicação tópica de antifúngicos sempre que possível<sup>20-22</sup>. A abordagem de desbridamento e aplicação tópica de clotrimazol a 1% tem sido descrita na literatura como uma estratégia de tratamento minimamente invasiva e altamente eficaz, com taxas de remissão total próxima a 100%<sup>20,23-24</sup>.

## Considerações finais

A administração oral de itraconazol após o debridamento tem se mostrado eficaz, resultando em uma evolução positiva com resolução da inflamação e infecção, além da remissão dos sinais clínicos, sem ocorrência de alterações adversas significativas. Esta abordagem terapêutica combina ação local e sistêmica, visando erradicar a infecção fúngica e minimizar a recorrência dos sintomas.

## Conflito de interesse

Os autores declaram não haver conflitos de interesse de nenhuma natureza.

## Referências

1. Hunt GB, Perkins CM, Foster SF, et al. Nasopharyngeal Disorders of Dogs and Cats: A Review and Retrospective Study. *Compend Contin Educ Pract Vet.* 2002;24(3):184-200.
2. Lefebvre J, Kuehn NF, Wortinger A. Computed tomography as an aid in the diagnosis of chronic nasal disease in dogs. *J Small Anim Pract.* 2005;46:280-285.
3. Day JM. Canine sino-nasal aspergillosis: parallels with human disease. *Med Mycol.* 2009;47:315-323.
4. Sharman MJ, Mansfield CS. Sinonasal aspergillosis in dogs: a review. *J Small Anim Pract.* 2012;53(8):434-444.
5. Ferreira RR, Ferreiro L, Spanemberg A, et al. Canine Sinonasal Aspergillosis. *Acta Sci Vet.* 2011;39(4):1009.
6. Ballber C, Hill TL, Bommer NX. Minimally invasive treatment of sino-nasal aspergillosis in dogs. *J Vet Intern Med.* 2018;32:2069-2073.
7. Alfatah MEA. A Review on Bacterial and Fungal Diseases in Dogs. *JSM Vet Med Res.* 2019;2:1-7.
8. Verweij PE, Ananda-Rajah M, Andes D, et al. International expert opinion on the management of infection

- caused by azole-resistant *Aspergillus fumigatus*. *Drug Resist Updat*. 2015;21-22:30-40.
9. Benitah N. Canine Nasal Aspergillosis. *Clin Tech Small Anim Pract*. 2006;21:82-88.
  10. Peeters D, Peters IR, Helps CR, et al. Distinct tissue cytokine and chemokine mRNA expression in canine sino-nasal aspergillosis and idiopathic lymphoplasmacytic rhinitis. *Vet Immunol Immunopathol*. 2007;117:95-105.
  11. Boysen JM, Saeed N, Hillman F. Natural products in the predatory defence of the filamentous fungal pathogen *Aspergillus fumigatus*. *Beilstein J Org Chem*. 2021;17:1814-1827.
  12. Valdes ID, Ruijter ABPH, Torres CJ, et al. The sino-nasal warzone: transcriptomic and genomic studies on sino-nasal aspergillosis in dogs. *Nature*. 2020;51.
  13. Liu S, Youngchim S, Zamith-Miranda D, Nosanchuk JD. Fungal Melanin and the Mammalian Immune System. *J Fungi*. 2021;7(4):264.
  14. Bhabhra R, Askew DS. Thermotolerance and virulence of *Aspergillus fumigatus*: role of the fungal nucleolus. *Med Mycol Suppl*. 2005;43:87-93.
  15. Rhodes JC. *Aspergillus fumigatus*: Growth and virulence. *Med Mycol*. 2006;44:77-81.
  16. Sanches PP, Coutinho SDA. Aspergilose em cães – revisão. *Rev Inst Ciênc Saúde*. 2007;25(4):391-397.
  17. Bennett PF, Talbot JJ, Martin P, et al. Long term survival of a dog with disseminated *Aspergillus deflexus* infection without definitive treatment. *Med Mycol*. 2018;22:1-3.
  18. Adamama-Moraitou KK, Pardali P, Day MJ, et al. *Aspergillus fumigatus* Bronchopneumonia in a Hellenic Shepherd Dog. *J Am Anim Hosp Assoc*. 2011;47(2):13-18.
  19. Pomrantz JS, Johnson LR. Repeated rhinoscopic and serologic assessment of the effectiveness of intranasally administered clotrimazole for the treatment of nasal aspergillosis in dogs. *J Am Vet Med Assoc*. 2010;236(7).
  20. Cohn LA. Canine Nasal Disease: An Update. *Vet Clin North Am*. 2020;50(2):359-374.
  21. Talbot JJ, Kidd SE, Martin P, et al. Azole resistance in canine and feline isolates of *Aspergillus fumigatus*. *Comp Immunol Microbiol Infect Dis*. 2015;42:37-41.
  22. Mathews KG, Davidson AP, Koblik PD, et al. Comparison of topical administration of clotrimazole through surgically placed versus nonsurgically placed catheters for treatment of nasal aspergillosis in dogs: 60 cases (1990-1996). *J Am Vet Med Assoc*. 1998;213(4):501-506.
  23. Peeters D, Clercx C. Update on Canine Sinonasal Aspergillosis. *Vet Clin Small Anim*. 2007;37(5):901-916.
  24. Prior C, Swales H, Sharman M, Reed N, Bommer N, Kent A, et al. Diagnostic findings in sinonasal aspergillosis in dogs in the United Kingdom: 475 cases (2011–2021). *J Small Anim Pract*. 2024;65(8):460-471. doi:10.1111/jsap.13736