

# Acidente vascular cerebral isquêmico em paciente portador de forame oval patente: relato de caso

## Ischemic stroke in patient with patent foramen ovale: case report

Laís Franco Duarte<sup>†</sup>, Raimundo Marcial de Brito Neto<sup>†\*</sup>, Alex Pereira Ramos<sup>†</sup>, Pedro Henrique Borges Reis<sup>†</sup>, Sérgio Henrique Machado<sup>†</sup>

**Como citar esse artigo.** Duarte, L.F.; Neto, R.M.B.; Ramos, A.P.; Reis, P.H.B.; Machado, S.H. Acidente vascular cerebral isquêmico em paciente portador de forame oval patente: relato de caso. *Revista de Saúde*. 2019 Jul./Dez; 10 (2): 43-48.

### Resumo

O forame oval representa uma comunicação entre as câmaras cardíacas atriais do feto e este se fecha ao nascimento. Em algumas pessoas, no entanto, o mesmo permanece pérvio e favorece o desenvolvimento de acidente vascular isquêmico (AVE) criptogênico. Cabe salientar que a isquemia cerebral de causa desconhecida pode ocorrer em pacientes jovens e que não possuem fatores de risco, por isso é de extrema relevância que o forame oval patente seja incluído como hipótese etiológica, a fim de que o tratamento adequado seja instituído. O objetivo do artigo é relatar o caso de um paciente portador de forame oval patente que evoluiu com AVE isquêmico, correlacionando achados clínicos, métodos diagnósticos e conduta com dados da literatura. Paciente C.F.S., sexo masculino, 53 anos, sem comorbidades, apresentou déficit na acuidade visual associado à escotomas cintilantes bilateralmente e cefaleia bitemporal em aperto enquanto realizava atividades domésticas de baixo esforço. Foi admitido em setor de emergência e após a avaliação inicial, realizou-se ressonância magnética de crânio que comprovou AVE isquêmico. A ecocardiografia transesofágica confirmou o diagnóstico de forame oval patente. A conduta estabelecida foi o fechamento percutâneo transcatereter eletivo com dispositivo de oclusão do forame oval. É de suma importância o avanço dos estudos do AVE criptogênico, uma vez que o manejo adequado pode interferir na sobrevida e qualidade de vida do paciente, pois evita a progressão de sequelas ou um novo evento.

**Palavras-chave:** Forame oval, Isquemia cerebral, Criptogênico.

### Abstract

The oval foramen represents communication between the atrial heart chambers of the fetus and this closes at birth. In some people, however, it remains patent and favors the development of cryptogenic ischemic stroke. It should be noted that Embolic Stroke of Undetermined Source (ESUS) can occur in young patients who have no risk factors, so it is of the utmost importance that the patent foramen oval be included as an etiological hypothesis, so that appropriate treatment is chosen. The objective of the article is to report the case of a patient with patent foramen ovale with ischemic stroke, correlating clinical findings, diagnostic methods and conduct with literature data. Patient C.F.S., male, 53 years old, without comorbidities, presented visual acuity deficit associated with scintillating scotomas bilaterally and bitemporal headache in tightening while performing low effort domestic activities. He was admitted to the emergency department and after the initial evaluation, a MRI of the brain was performed and proved the ischemic stroke. Transesophageal echocardiography confirmed the diagnosis of patent foramen ovale. The established procedure was transcatheter elective closure. The advancement of cryptogenic stroke studies is of paramount importance, since adequate management may interfere with patient survival and quality of life, avoiding sequelae progression or a new event.

**Keywords:** Foramen ovale, Stroke, Cryptogenic.

### Introdução

O forame oval constitui um orifício de comunicação entre as câmaras cardíacas atriais do feto, que se abre com a pressão do átrio direito e permite que o sangue oxigenado da placenta não passe pelos pulmões durante a vida intrauterina. Ao nascimento, com a expansão dos pulmões, a pressão do átrio esquerdo eleva-se e o forame se fecha. No entanto, em algumas

pessoas esse fechamento não ocorre e permite o fluxo do átrio direito para o átrio esquerdo, caracterizando o forame oval patente (FOP)<sup>1</sup>.

A prevalência do forame oval patente na população geral é de 27-30% e em grande parte das vezes possui evolução benigna. Contudo, pode estar associado ao desenvolvimento de ataque isquêmico transitório e de acidente vascular encefálico isquêmico criptogênico<sup>2</sup>.

O FOP, por sua vez, é encontrado em 44-66% dos pacientes com acidente vascular cerebral de causa

Afiliação dos autores: <sup>†</sup> Pró-Reitoria de Ciências Médicas, Universidade de Vassouras, Vassouras, Rio de Janeiro, Brasil.

\* Email de correspondência: marcialbrito@live.com

Recebido em: 07/08/2018. Aceito em: 27/07/2019.

desconhecida, sendo considerado uma causa de embolia paradoxal do sistema venoso para o sistema nervoso central<sup>3</sup>.

Existem três métodos de análise que podem sugerir diagnósticos para o FOP: a ecocardiografia transtorácica, o doppler transcraniano (ao avaliar o shunt a partir do estudo de microêmbolos, porém pode haver FOP sem a observação de shunt) e a ecocardiografia transesofágica, este último considerado padrão-ouro<sup>4</sup>.

Vale ressaltar que o acidente vascular encefálico (AVE) isquêmico é uma entidade rara em pacientes jovens desprovidos de fatores de risco, como por exemplo sedentarismo, obesidade, dislipidemia, hipertensão, diabetes e tabagismo<sup>5</sup>. O AVE criptogênico, entretanto, pode ser encontrado nesses pacientes e, dessa forma, torna-se relevante o estudo do forame oval patente como possível causa, visto que o diagnóstico etiológico correto influencia no tratamento a ser adotado e consequentemente no prognóstico do paciente.

O objetivo do artigo é relatar o caso de um paciente portador de forame oval patente que evoluiu com AVE isquêmico, correlacionando achados clínicos, métodos diagnósticos e conduta com dados da literatura.

## Relato de caso

Paciente C.F.G.M., sexo masculino, 53 anos, branco, brasileiro, natural do Rio de Janeiro, arquiteto, ciclista, católico, solteiro. Deu entrada no setor de emergência de um hospital da cidade do Rio de Janeiro queixando-se de dificuldade para enxergar e visão turva. Apresentou déficit na acuidade visual associado à escotomas cintilantes bilateralmente e cefaleia bitemporal em aperto enquanto realizava atividades domésticas de baixo esforço. Os sintomas persistiram por aproximadamente duashoras, dessa forma procurou auxílio médico. Negava outros sintomas aquele momento. Foi admitido imediatamente no setor de emergência e encaminhado à unidade de referência em neurologia.

Negava hipertensão arterial, diabetes mellitus, cirurgias ou internações prévias e uso contínuo de medicações. Além disso, não possuía história familiar de doenças cardiovasculares ou neoplasias. Negava também tabagismo e etilismo e relatava hábitos alimentares saudáveis, além de atividade física regular.

Ao exame clínico, encontrava-se em bom estado geral com fácies e postura atípicas. Corado, hidratado, acianótico e anictérico. Apresentava-se eupneico em ar ambiente, eucárdico, afebril e com pressão arterial de 130 x 80 mmHg. O exame físico dos sistemas cardiovascular, respiratório, abdominal e membros não apresentavam nenhuma alteração digna de nota. Ao exame neurológico, possuía marcha atípica e estava lúcido e orientado em tempo e espaço, sem déficit

motor e ausência de distúrbios da fala. Foi constatada a presença de hemianopsia homônima bilateral e o exame de fundo de olho estava normal.

Após a avaliação inicial, realizou-se ressonância magnética de crânio por difusão, que comprovou acidente vascular encefálico isquêmico em lobo occipital direito e de forma menos evidente em lobo occipital esquerdo, compatíveis com isquemia recente em território de circulação posterior de provável origem embólica, conforme demonstrado nas figuras 1 e 2.

Medidas de suporte clínico foram instituídas, assim como terapia trombolítica. Internado por cinco dias para investigação da etiologia do evento, permanecia sem alterações ao exame físico exceto pelo distúrbio visual, que neste momento era restrito ao olho esquerdo.

Foram realizados diversos exames complementares, dentre eles doppler colorido de membros inferiores que excluiu trombose venosa profunda, holter que descartou arritmias cardíacas, pesquisa de trombofilias, além de ecodoppler de carótidas, angiotomografia arterial de crânio, angiotomografia arterial de pescoço e todos esses exames não demonstraram alterações significativas. Por isso foi realizado ecocardiografia transesofágica (ETE) a qual demonstrou septo interatrial redundante e evidenciou shunt direito-esquerdo à infusão de solução salina agitada, o que confirmou o diagnóstico etiológico do evento.

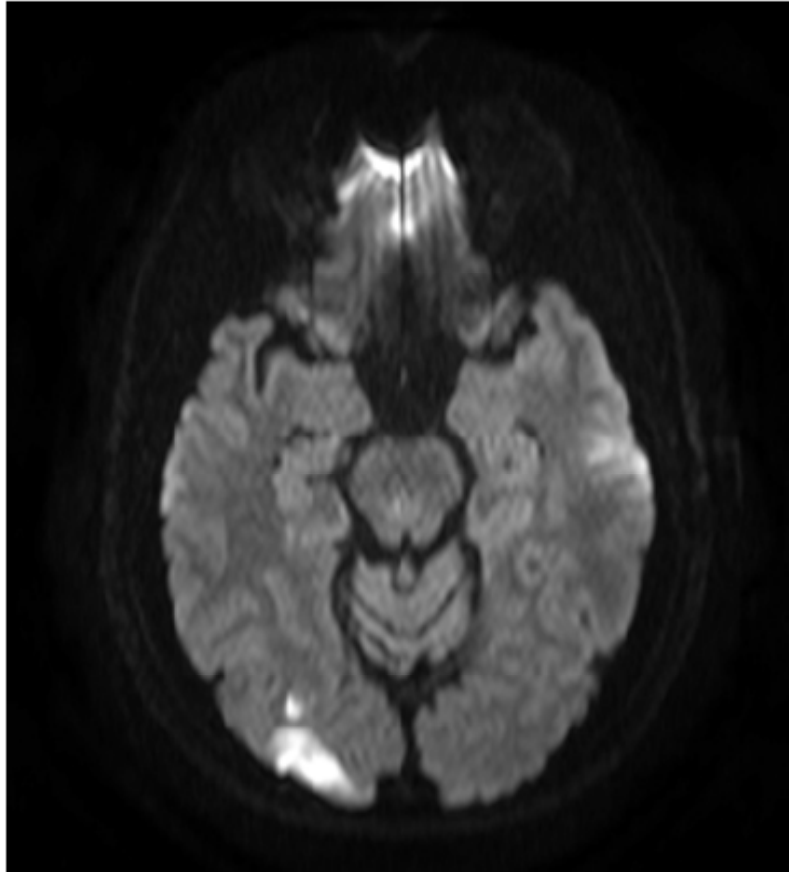
A conduta estabelecida foi o fechamento percutâneo transcater eletivo com dispositivo de oclusão do forame oval. Optou-se por terapia com atorvastatina 40 mg e medicação antiagregante plaquetária, AAS 100 mg, até a data do procedimento. O fechamento do FOP, realizado após três meses da alta hospitalar, obteve sucesso. O paciente retornou às atividades cotidianas e os sintomas visuais regrediram, todavia permaneceu com redução do campo visual à esquerda.

## Discussão

O acidente vascular encefálico isquêmico em pacientes portadores de FOP ocorre devido à embolia paradoxal, que se traduz por passagem de um êmbolo do sistema venoso para o sistema arterial através de shunt direito-esquerdo<sup>6</sup>. Vale salientar que existem algumas associações que tornam o forame oval patente de maior risco para o desenvolvimento de eventos embólicos, tais como: presença de aneurisma de septo interatrial, associação com válvula de Eustáquio proeminente, maior distância entre a lâmina do forame oval patente e o septo *secundum*, assim como o tamanho do shunt ao ecocardiograma transesofágico<sup>2</sup>.

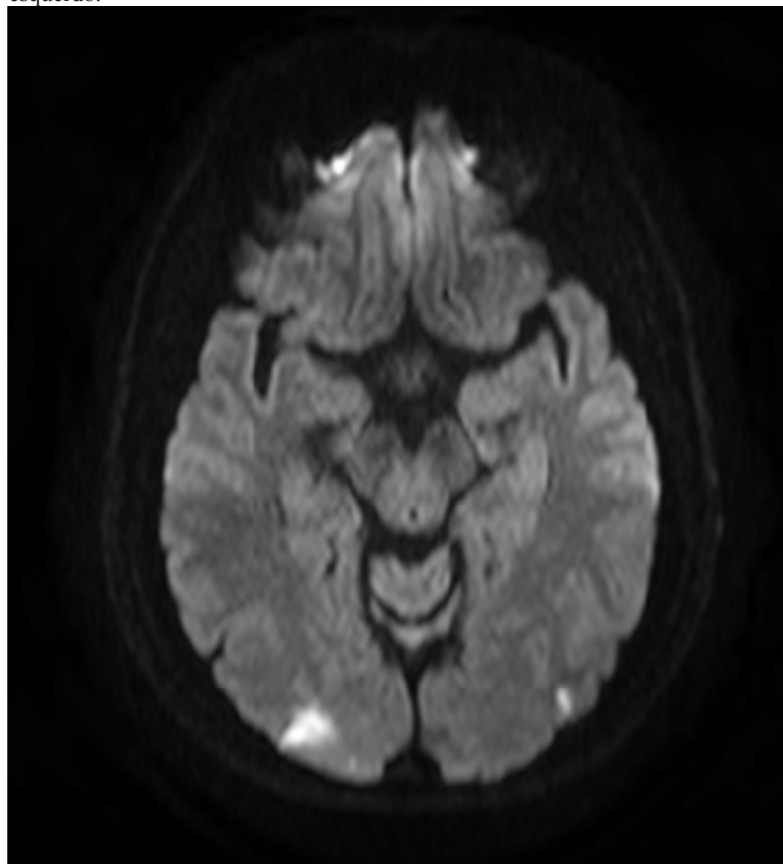
O forame oval patente não possui sintomatologia

**Figura 1.** Difusão evidenciando áreas de alto sinal em lobo occipital direito.



**Fonte:** Acervo pessoal, 2017.

**Figura 2** – Difusão evidenciando áreas de alto sinal em lobo occipital direito e esquerdo.



**Fonte:** Acervo pessoal, 2017.

específica e, portanto, é descoberto, muitas vezes, durante a investigação de outras patologias cardíacas ou em vigência de um acidente vascular encefálico isquêmico, como ocorreu no caso em estudo. Este evento apresenta-se inicialmente como um AVE criptogênico, isto é, sem causa conhecida e, na maioria das vezes, em pacientes jovens sem qualquer outro fator de risco evidente.

A presença do FOP não difere entre sexo e raça e sua prevalência diminui com a idade<sup>7,8</sup>. O paciente apresentava idade atípica para FOP, visto que possuía mais de 45 anos<sup>9</sup>, contudo firmou-se a hipótese diagnóstica após a realização de vários exames complementares que foram negativos para as causas mais prováveis de acidente vascular isquêmico e, além disso, não possuía nenhum fator de risco para outra etiologia.

O quadro clínico varia de acordo com o território arterial acometido e, assim, diversas são as manifestações clínicas.<sup>10</sup> Neste relato, as manifestações visuais apresentadas pelo paciente são justificadas pela isquemia em lobo occipital.

Os principais métodos diagnósticos da embolia paradoxal por FOP são a ecocardiografia transesofágica e o doppler transcraniano. O uso de microbolhas de solução salina na ecocardiografia possibilita identificar a presença de defeitos septais, como o forame oval patente (FOP), ou a existência de fistulas pulmonares. A técnica consiste em obter bolhas salinas, muitas vezes referidas como microbolhas, a partir da agitação manual de 10 mL de solução salina fisiológica 0,9%; a seguir, essas bolhas são infundidas diretamente na circulação sanguínea, por volta de três ou até mais vezes, simultaneamente à execução da manobra de Valsalva.

A ETE tem como vantagem a visualização direta do FOP e a detecção de outras causas cardíacas como possível etiologia do acidente vascular, sendo considerado o método diagnóstico padrão ouro. Possui sensibilidade e especificidade próximas a 100% quando utilizado doppler colorido, contraste e manobras auxiliares, como Valsalva. No entanto, esta não permite a avaliação da fonte venosa e é examinador-dependente<sup>4,6</sup>. O doppler transcraniano avalia a velocidade de fluxo nos principais vasos encefálicos e, dessa forma, confirma a passagem de êmbolo para o território arterial entretanto não identifica a fonte, podendo ser considerado como método de triagem<sup>6</sup>, mesmo sendo um método examinador dependente. A ecocardiografia transtorácica constitui o exame complementar de menor sensibilidade visto que não visualiza diretamente o forame e a distinção entre FOP e *shunt* intrapulmonar é apenas empírica, baseada no tempo de aparecimento de macrobolhas nas câmaras esquerdas<sup>4</sup>.

A prevenção secundária do AVE por FOP é de extrema importância, uma vez que existe risco de recorrência de eventos embólicos em pacientes com acidente vascular prévio. Esta pode seguir duas vertentes, a terapia medicamentosa ou o fechamento

percutâneo do forame oval<sup>8,11</sup>. Ainda não há um consenso sobre o melhor tratamento a ser instituído, é preciso individualizar o paciente, avaliar o contexto e os riscos e benefícios<sup>8</sup>.

A terapia medicamentosa consiste na administração de antiplaquetários ou anticoagulantes e esta tem como objetivo controlar os fatores de coagulação e evitar a formação de trombos<sup>12</sup>.

De maneira geral, o fechamento do FOP é indicado quando o paciente já apresentou pelo menos dois eventos cerebrais isquêmicos comprovados por tomografia computadorizada de crânio com doppler de carótidas sem alterações significativas e comprovadamente não ser portador de trombofilia, muito utilizado o escore RoPE. Todavia, essa indicação tem sido muito questionada tanto por profissionais médicos quanto pelos pacientes, principalmente pelo fato de ter que esperar o segundo evento embólico para realizar o procedimento de oclusão do FOP<sup>2</sup>.

O fechamento percutâneo transcater baseia-se numa incisão inguinal com introdução do dispositivo de oclusão pela veia femoral que avança através de um cateter semi-rígido até o forame oval e o corrige, guiado por ecocardiografia transesofágica intraoperatória<sup>2,12</sup>, conforme demonstrado na figura 3.

Alguns aspectos anatômicos e funcionais devem ser avaliados previamente à indicação do tratamento percutâneo da comunicação interventricular: A) Localização: sendo esta perimembranosa. B) Distância da borda da comunicação para os folhetos da valva aórtica. De modo geral, é preferível que o defeito tenha uma distância de pelo menos 2 mm da valva aórtica. C) Presença de tecido acessório em torno do defeito. D) Presença de prolapso de folheto valvar aórtico. E) Presença de defeitos associados, como membrana subvalvar aórtica e banda muscular anômala do ventrículo direito, que necessitem abordagem terapêutica cirúrgica. F) Presença de sinais de repercussão hemodinâmica, como a dilatação das câmaras cardíacas esquerdas, que justifiquem a intervenção. G) Ausência de hipertensão arterial pulmonar fixa<sup>13</sup>.

Ao final do procedimento, realiza-se nova injeção de microbolhas com manobra de Valsalva a fim de avaliar fluxo direito-esquerdo residual. Contudo, essa ecocardiografia de controle é opcional visto que em 90% dos pacientes encontra-se fluxo residual independentemente da prótese utilizada<sup>2</sup>. Nas últimas décadas, houve um avanço no procedimento de fechamento percutâneo transcater, o que diminuiu a recorrência de eventos embólicos e favoreceu o surgimento de vários dispositivos para oclusão do forame oval. Inicialmente, eram utilizados dispositivos semelhantes aos de correção de comunicação interatrial e atualmente são usados dispositivos criados especificamente para fechamento do FOP. Além disso, o procedimento apresenta baixa morbi-mortalidade e uma



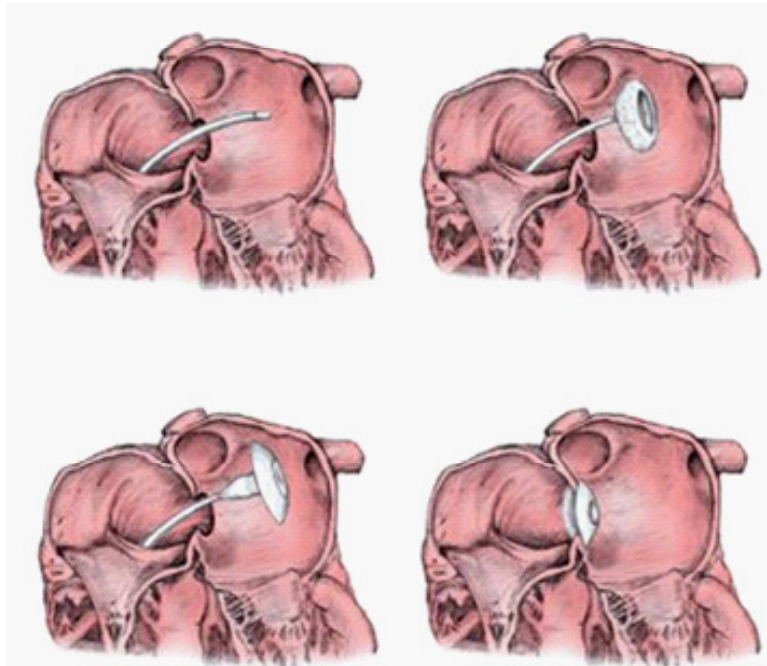
alta taxa de sucesso<sup>14,15</sup>.

Apesar de ainda não haver estudos prospectivos e randomizados comparando a terapêutica medicamentosa (com antiplaquetários ou anticoagulantes) com a percutânea, os estudos longitudinais observacionais já publicados demonstram que a oclusão com dispositivos é, no mínimo, tão eficaz quanto a terapêutica clínica, sendo mais efetiva em alguns subgrupos de pacientes, tais como aqueles que apresentam mais de um episódio

de acidente vascular cerebral anterior ou recorrência em vigência de tratamento farmacológico<sup>16</sup>. Entretanto, o fechamento percutâneo parece estar relacionado ao desenvolvimento de fibrilação atrial<sup>11</sup>.

Existe ainda a opção de tratamento cirúrgico aberto, contudo este procedimento oferece os riscos de uma cirurgia de grande porte com necessidade de circulação extracorpórea e, com isso, o fechamento percutâneo tem sido mais escolhido pelos profissionais,

**Figura 3** - Imagem ilustrativa do fechamento percutâneo transcater do forame oval patente.



Fonte: Medscape.

uma vez que diminui o tempo de internação e não necessita de incisão torácica<sup>12</sup>. No caso em questão, o fechamento percutâneo transcater foi optado como método terapêutico pela equipe médica em conjunto com o paciente, apesar de ter apresentado apenas um evento isquêmico, visto que o mesmo não apresentava comorbidades que o impediam de realizar um procedimento cirúrgico e se beneficiaria ao eliminar o risco de ocorrência de um novo evento embólico.

O prognóstico após oclusão do FOP mostra-se favorável já que elimina o fator etiológico do evento vascular e evita recidivas<sup>17</sup>.

## Conclusão

O paciente apresentava idade atípica para o desenvolvimento de AVE por FOP e, com isso, primeiramente foram descartadas as causas mais prováveis de acidente vascular isquêmico no adulto. Após essa investigação inicial, a persistência do forame oval foi incluída na lista de possibilidades diagnósticas, confirmada através de exame complementar e instituída

terapia específica. Portanto, é de suma importância o avanço dos estudos do AVE criptogênico, uma vez que o manejo adequado pode interferir na sobrevida e qualidade de vida do paciente, ao evitar a progressão de sequelas ou um novo evento.

## Referências

1. Fukujima MM, Tatani SB, Prado GF. Forame oval patente e acidente vascular cerebral. Tendências atuais. Rev Neurociências, 2004;12:209-211. Disponível em: <http://www.revistaneurociencias.com.br/edicoes/2004/RN%2012%2004/Pages%20from%20RN%2012%2004-6.pdf>
2. Esteves V, Pedra CA, Braga SLN, Pedra S, Pontes Jr. S, Costa R, et al. Oclusão percutânea do forame oval patente com prótese PREMIER™: resultados preliminares da primeira experiência no Brasil. Rev Bras Cardiol Invasiva. 2010;18(1):74-80. Disponível em: [http://www.scielo.br/scielo.php?script=sci\\_arttext&pid=S2179-83972010000100015](http://www.scielo.br/scielo.php?script=sci_arttext&pid=S2179-83972010000100015)
3. Capodanno D, Milazzo G, Vitale L, et al. Updating the evidence on patent foramen ovale closure versus medical therapy in patients with cryptogenic stroke: a systematic review and comprehensive meta-analysis of 2,303 patients from three randomised trials and 2,231 patients from 11 observational studies. EuroIntervention 2014;9:1342-9.
4. Silva PGMB, Villa AV. Paciente de 45 anos em investigação após hemiparesia não proporcionada em dimídio esquerdo. SBC online janeiro 2011: 1-6.

5. Chaves MLF. Acidente vascular encefálico: conceituação e fatores de risco. *Rev Bras Hipertens*, 2000;7:372-382. Disponível em: <http://departamentos.cardiol.br/dha/revista/7-4/012.pdf>
6. Lange MC, Werneck LC, Zétola VF. Embolia paradoxal avaliada pelo doppler transcraniano. Análise de variáveis metodológicas e marcadores para diferenciação entre embolia paradoxal cardíaca e extracardíaca. Tese Doutorado – Universidade Federal do Paraná. Setor de Ciências da Saúde. Programa de Medicina Interna e Ciências da Saúde. Curitiba, 2011. XIII; 97 f.
7. da Silva CEAP, Vale TC, Leite FJB, Casali TG, Ramalho GDV, Cruzeiro MM. Ischemic stroke and patient foramen ovale: case report. *Arq Neuropsiquiatr* 2006; 64: 858-61.
8. Beleza LRGP, Carvalho, HJCCM. Foramen Oval Patente: tratamento percutâneo eficaz? Mestrado Integrado em Medicina, Instituto de Ciências Biomédicas de Abel Salazar Universidade do Porto, 2010: 1-33.
9. Negrão EM, Brandi IV, Nunes SV, Tavora DG, Nakayama M, Beraldo PS. Patent foramen ovale and ischemic stroke in young people: statistical association or causal relation? *Arq Bras Cardiol* 2007;88:514–520.
10. Martins HS, et al. *Emergências Clínicas - abordagem prática*, 9ª edição. São Paulo: Manole; 2014. P. 931-940.
11. Li J, Liu J, Liu M, et al. Closure versus medical therapy for preventing recurrent stroke in patients with patent foramen ovale and a history of cryptogenic stroke or transient ischemic attack. *Cochrane Database of Systematic Reviews*, 2015; 9 (9938): 1-64.
12. Fernando HW. Sumário das Evidências e Recomendações para o Fechamento Percutâneo de Foramen Oval Patente na Prevenção Secundária de Eventos Cerebrovasculares. Recomendações da Câmara Técnica Nacional de Medicina Baseada em Evidências do Sistema Unimed, 2007. P 1-16. Disponível em: <https://www.unimedvaledocai.com.br/medicinaevidencia/pdf/RECOMENDACOES%202010/2010%20%20Fechamento%20Percutaneo%20de%20Foramen%20Oval%20Patente%20n%20Prevencao%20Secundaria%20de%20Eventos%20Cerebrovasculares.pdf>
13. Pedra SR, Pontes SC Jr, Cassar Rde S, Pedra CA, Braga SL, Esteves CA, et al. [The role of echocardiography in the percutaneous treatment of septal defects]. *Arq Bras Cardiol*. 2006;86(2):87-96.
14. Zetola V F, Silva MCB, Lange MC, Muzzio JA, Novak EM, Moraes A, & Werneck LC. (2012). Is the patent foramen ovale closure the best option? *Arq Neuro Psiquiatria*; 2012; 70; 934– 938.
15. Uhlemann Frank. Oclusão percutânea do forame oval patente. *Rev. Bras. Cardiol. Invasiva* [Internet]. 2010 [cited 2019 July 21];18(1): 11-12.
16. Windecker S, Wahl A, Nedeltchev K et al. Comparison of medical treatment with percutaneous closure of patent foramen ovale in patients with cryptogenic stroke. *J Am Coll Cardiol* 2004; 44: 750-8.
17. Mirzada N, Ladenvall P, Hansson P-O, et al. Quality of life after percutaneous closure of patent foramen ovale in patients after cryptogenic stroke compared to a normative sample. *Int J Cardiol* 2018;257:46-9.