

Avaliação de impeditivo resinoso para o hábito de onicofagia

Evaluation of Resinous Impediment to the Habit of Onychophagy

Thaysa Neivas Camargo¹, Sileno Correa Brum², Carla Cristina Neves Barbosa³, Elaine de Sá Chaves⁴, Rodrigo Simões de Oliveira⁵.

Resumo

A onicofagia ou hábito de roer as unhas é considerado um hábito nervoso e repetitivo, e está relacionado com o estado emocional do paciente, tornando-se um alívio para a ansiedade. Contudo, muitas alterações no âmbito odontológico estão associadas a esse hábito, como fratura incisal, tricas no esmalte, gengivite associada a trauma, além de infecções bacterianas secundárias. Resinas compostas têm apresentado diversas aplicabilidades clínicas, por serem de fácil manuseio e por apresentarem coloração semelhante ao dente se tornam imperceptíveis ao final da aplicação, além dos avançados sistemas adesivos que permite uma adesão à superfície do dente de maneira não invasiva. Objetivo: Este trabalho propôs um estudo de caso onde foi feita a análise de um impeditivo resinoso para que esse hábito seja controlado. Método: O projeto de pesquisa foi submetido ao Comitê de Ética e Pesquisa da Universidade Severino Sombra sob o número 0154/2011-02, e aprovado no dia 07 de dezembro de 2011. Foram selecionados dois pacientes com o hábito de roer as unhas e que apresentavam a vontade de parar, estes assinaram um Termo de Consentimento Livre e Esclarecido aceitando participar da pesquisa, assim foi realizado um incremento de resina composta na palatina dos incisivos centrais superiores, sem interferência oclusal e de maneira reversível. Resultados: Os pacientes sentiram necessidades de cortar as unhas no decorrer da primeira semana, e no controle de 30 e 60 dias. Conclusão: O impeditivo se mostrou efetivo como método auxiliar para o controle do hábito nestes pacientes, juntamente com a vontade de ambos de parar.

Palavras-chave: Odontologia. Resinas Composta. Hábito de roer as unhas.

Abstract

The onychophagy or habit of nail biting is considered a nervous habit and repetitive, and is related to the patient's emotional state, becoming a relief for anxiety. However, many changes in the dental field are associated with this habit, as fracture incisal, cracks in the enamel, gingivitis associated with trauma, besides secondary bacterial infections. Composite resins have presented several clinical applicability, because they are easy to handle and present a color which is similar to the tooth, making the final application imperceptible, in addition to advanced adhesives that facilitate adhesion to the tooth surface noninvasively. Purpose: This paper proposes a case study where was analyzed a resin impediment which can control this habit. Method: The research project was submitted to the Ethics and Research Committee of Severino Sombra under the number 0154/2011-02, and approved on December 7, 2011. Therefore an increment of composite resin palatal in maxillary central incisors was made, without occlusal interference and in a reversible manner. Results: The patients felt needs to cut nails during the first week, and in the control of 30 and 60 days. Conclusion: The final evaluation shows that the proposed resource was effective as a help method to control the habit of nail biting in these patients.

Keywords: Dentistry. Composite Resins. Nail Biting.

Como citar esse artigo. Camargo TN, Brum SC, Barbosa CCN, Chaves ES, Oliveira RS. Avaliação de Impeditivo Resinoso para o Hábito de Onicofagia. Revista Pró-UniverSUS. 2015 Jul./Dez.; 06 (3): 49-53.

Introdução

A onicofagia, hábito de roer unhas, é considerada um hábito nervoso e repetitivo além de ser considerada como uma forma de automutilação e tem sido visto como um comportamento sistemático, que reflete angústia emocional ou elevada ansiedade¹.

Hábito é um comportamento adquirido que, muitas vezes praticado, torna-se inconsciente e passa a ser incorporado à personalidade. A sua instalação ocorre por ser agradável e trazer satisfação e prazer ao indivíduo. É consciente no início, mas, em função da repetição contínua, automatiza-se, aperfeiçoa-se e

torna-se inconsciente².

O ato de roer unhas na infância pode manifestar-se como alívio da ansiedade, e nos adultos muitas vezes está relacionado com outras doenças psiquiátricas que não são diagnosticadas. O grau de severidade da onicofagia pode ser moderado ou grave e está relacionado com a intensidade e a frequência em que o ato de roer unhas é realizado, isto pode estar relacionado com desordens alimentares ou é observada como mecanismo para diminuir o nível de tensão, sendo processo constante em pessoas com desordens obsessivas compulsivas, o que pode vir a causar dano físico substancial e consequências sociais adversas³.

1. Graduada em Odontologia pela Universidade Severino Sombra, Vassouras/RJ, Brasil.

2. Professor Adjunto II, Doutor pela Universidade Federal Fluminense - UFF, de Odontopediatria do Centro de Ciência de Saúde do Curso de Odontologia da Universidade Severino Sombra, Vassouras/RJ, Brasil.

3. Professora Assistente III Mestre, de Odontopediatria e Ortodontia do Centro de Ciência de Saúde do Curso de Odontologia da Universidade Severino Sombra, Vassouras/RJ, Brasil.

4. Professora Adjunta I Mestre, de Clínica Integrada do Centro de Ciência de Saúde do Curso de Odontologia da Universidade Severino Sombra, Vassouras/RJ, Brasil.

5. Professor Assistente II Mestre, de Dentística e Clínica Integrada do Centro de Ciência de Saúde do Curso de Odontologia da Universidade Severino Sombra, Vassouras/RJ, Brasil.

Apesar de ser um hábito comum, a onicofagia pode causar disfunção temporomandibular e problemas dentários, além de infecção bacteriana secundária e danos às unhas e às cutículas. As forças parafuncionais originadas podem levar à reabsorção apical radicular, pequenas fraturas nas bordas dos incisivos, gengivite associada ao trauma contínuo e complicações ortodônticas⁴.

Um conjunto de sinais e sintomas que envolvem os músculos mastigatórios, a articulação temporomandibular (ATM) e estruturas associadas, é no que consiste disfunção temporomandibular (DTM). Dores musculares e articulares, limitação e desvio na trajetória mandibular, ruídos articulares durante a abertura e fechamento bucal e dores de cabeça são características dessa disfunção⁵.

A associação de hábitos parafuncionais e psicológicos é uma hipótese para a etiologia da disfunção, e a literatura relata que se pode constatar a onicofagia como um dos mais prevalentes hábitos⁶.

Em relação aos problemas dentários decorrentes do hábito de roer unhas observa-se como exemplo, a presença de trincas em esmalte em pacientes com essa parafunção, além da onicofagia contribuir com o desenvolvimento de más-oclusões, que clinicamente, apresentam-se como qualquer variação da oclusão normal em tamanho, forma e relação das arcadas dentárias⁷.

A Odontologia sempre buscou um material para restabelecer a função e a estética do elemento dental, e que apresentasse adequada resistência, biocompatibilidade, cor e adaptação marginal⁸. Desenvolveu-se então a resina composta e esta vem sendo aprimorada com o passar dos anos assim como os sistemas adesivos com o qual se tornou possível à realização de restaurações resinosas não invasivas⁹.

As resinas compostas representam um grande avanço para a Odontologia Restauradora, pois se tem um material capaz de reproduzir a forma e a cor de um dente, preservando estrutura dentária, com excelência em estética e de baixo custo quando comparada a outros procedimentos. Conforme as pesquisas buscam melhorar seu padrão no material, a sociedade impõe padrões estéticos cada vez mais rigorosos e com isso coube ao Cirurgião Dentista se adaptar às novas técnicas e oportunidades de planejamentos¹⁰.

As resinas híbridas e micro-híbridas possuem diferentes tamanhos de partículas de carga, uma combinação que garante propriedades únicas a esse compósito, como maior resistência ao desgaste, melhor lisura superficial e com isso melhora a distribuição das tensões o que torna esse tipo de resina mais resistente¹¹. Assim as resinas híbridas e micro-híbridas são indicadas para qualquer tipo de cavidade, exceto as que interagem com o tecido gengival¹².

Com a evolução da Odontologia, de seus materiais

e técnicas, hoje é possível o Cirurgião Dentista intervir em casos onde antes sua atuação não era possível, assim como no hábito de onicofagia. As resinas compostas possuem grande aplicabilidade clínica e tem sido utilizada com maior frequência por ser de fácil manuseio, além de ser biocompatível e apresentar uma grande gama de cor, o que as tornam praticamente imperceptíveis após a sua aplicação¹³.

A prevalência da onicofagia entre jovens reveste-se de relevância mobilizadora na busca de ações eficazes no controle e prevenção do problema, desta forma fica evidente a necessidade de que mais esforços sejam efetuados no sentido de que se possa evitar o hábito deletério¹⁴ e as ações interceptativas devem ser tomadas para limitar ou corrigir o hábito mais rápido possível após o diagnóstico¹⁵.

Existem, entretanto, situações em que isso não é possível e o problema se instala como acontece num número significativo de crianças, devemos desta forma dispor de recursos diversificados para eliminação do hábito, limitação e ou recuperação do dano¹⁵ e necessidade de intervenção imediata para reduzir ou eliminar tal hábito assim que diagnosticado¹⁷.

Este trabalho teve por objetivo propor e avaliar um recurso limitador e/ou impeditivo para o hábito de onicofagia, a fim de que sejam evitados danos odontológicos, e com isso que se tenha uma alternativa para auxiliar o paciente que deseja interromper essa parafunção e não consegue.

Metodologia

O presente trabalho foi realizado segundo a metodologia de estudo de caso, onde é exploratório com nuances descritivos e explicativos, tentando responder as diversas características do paciente com o hábito de onicofagia. Aspectos como natureza da experiência, o fenômeno a ser investigado, o conhecimento que se pretende alcançar e a possibilidade de generalização de estudos a partir do método devem ser considerados.

Desta forma o projeto de pesquisa foi submetido ao Comitê de Ética e Pesquisa da Universidade Severino Sombra sob o número 0154/2011-02, e aprovado no dia 07 de dezembro de 2011.

A proposta consistiu em criar um complemento resinoso para auxiliar o paciente que apresenta e deseja abandonar o hábito de roer as unhas. Para tal, foi inserido um filete de resina composta no bordo dos dentes utilizados para a mordedura.

Foram selecionados 2 (dois) pacientes que apresentavam o hábito e relatavam intenção de parar, não obtendo sucesso em outras tentativas. Após a devida explicação de todos os procedimentos que seriam adotados, foi solicitado que assinassem o Termo de Consentimento Livre e Esclarecido, de acordo com

o que recomenda a Res. 196/96. O impeditivo utilizado não implicou em nenhum corte ou desgaste do dente, podendo ser removido a qualquer momento caso assim desejasse o participante do estudo.

Por meio de um sistema adesivo a resina foi adicionada ao dente, sistema esse que tem suas aplicabilidades clínicas favorecidas justamente por apresentar características semelhantes às do esmalte e da dentina, garantindo assim uma melhor adesão sem a necessidade de preparos retentivos.

Inicialmente foi realizado o condicionamento ácido, utilizando ácido fosfórico a 37% por 30 (trinta) segundos, conforme orientação do fabricante do produto, em seguida o adesivo Scotchbond da 3M ESPE foi aplicado, dispensando o uso do primer por não estar em contato com dentina, e fotoativado por 20 (vinte) segundos. A resina utilizada foi a de classificação microhíbrida da marca Vigodent – Fill Magic, que permite um bom polimento e apresenta boas características de lisura. A aplicação foi efetuada, fotoativada em seguida, e após essa fase a oclusão foi testada, as figuras 1 e 2 mostram o impeditivo sendo confeccionado e o resultado final da instalação.

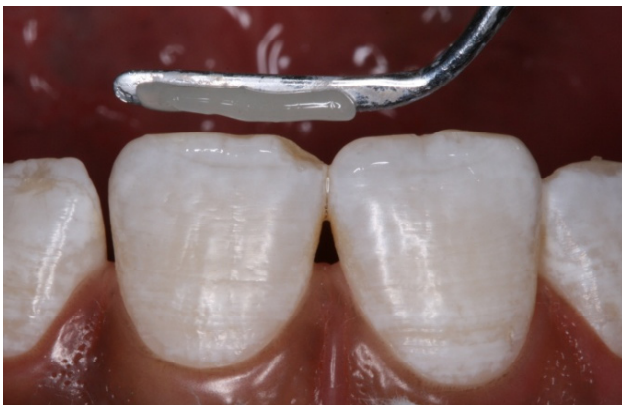

Figura 1. Confeção do Impeditivo

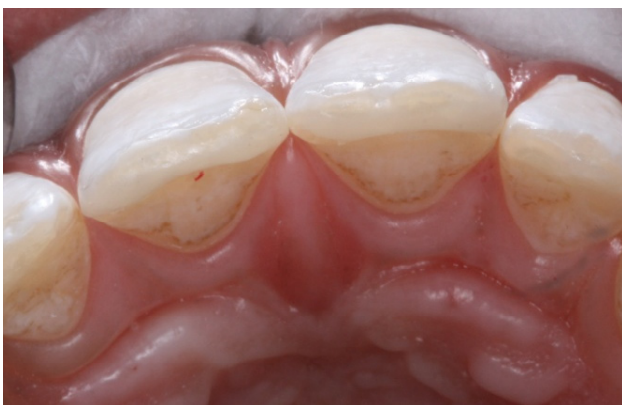

Figura 2. Impeditivo Instalado

É de extrema importância que se faça uma avaliação oclusal ao final do procedimento, a fim de não permitir qualquer interferência e/ou alteração no padrão de oclusão do participante, sendo que toda intervenção foi efetuada respeitando-se as normas éticas e de biossegurança, e o material utilizado de responsabilidade do responsável pela pesquisa.

Para a documentação deste trabalho foram realizadas fotografias das mãos com as unhas roídas e também dos dentes envolvidos, assim os pacientes foram observados em um intervalo de 30 dias, quando novas fotografias foram feitas para um controle do quão foi efetivo o impeditivo e depois com 60 dias da fotografia inicial foram feitas as fotografias finais.

Resultados

Os resultados foram obtidos a partir da observação e registro fotográfico, em dois momentos, 30 e 60 dias.

As figuras 3 e 4 mostram as fotografias iniciais dos participantes I e II respectivamente. Onde é possível observar o aspecto das unhas roídas do paciente I e no paciente II há lesão aos tecidos circundantes além dos sinais de unhas roídas.

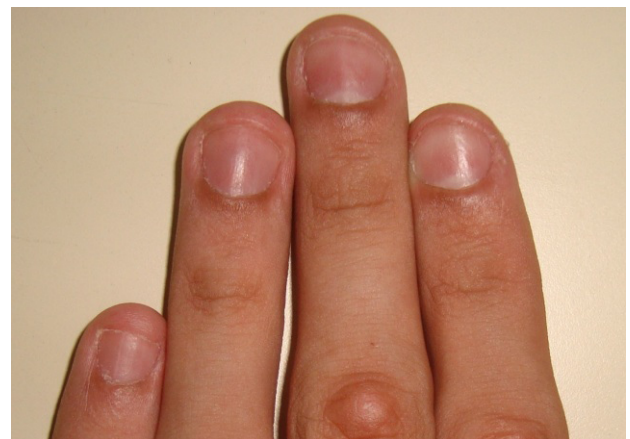

Figura 3. Fotografia inicial do participante 1

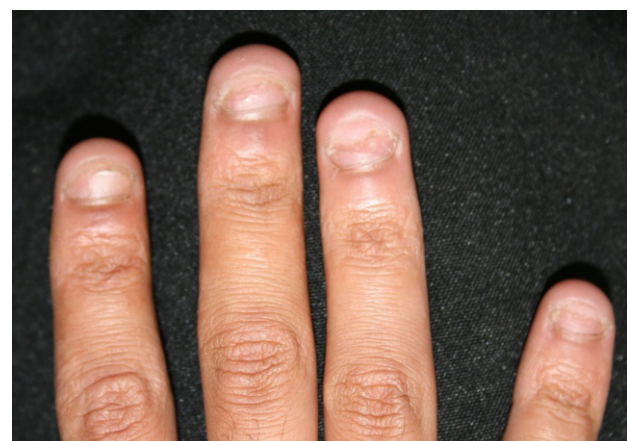

Figura 4. Fotografia inicial do participante 2

No decorrer de 30 dias, os pacientes relataram ansiedade por não estarem realizando o hábito que servia como alívio anteriormente e, com o crescimento das unhas, relataram a necessidade de cortá-las semanalmente. As fotografias 5 e 6 foram realizadas antes que os participantes cortassem as unhas, demonstrando o crescimento das mesmas de maneira significativa diante das imagens iniciais, onde no paciente II é observada também a recuperação parcial dos tecidos adjacentes as unhas.

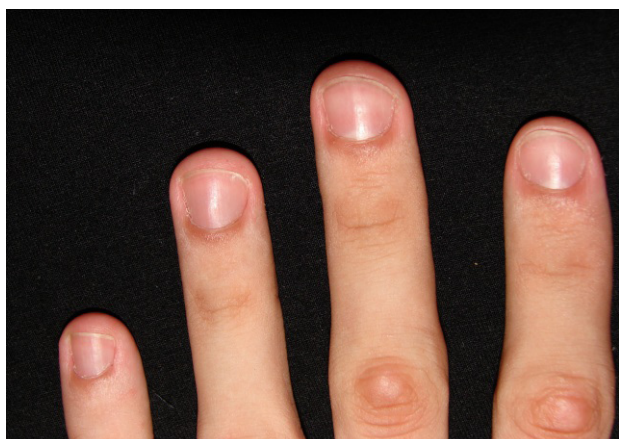


Figura 5. Fotografia após 30 dias do participante 1

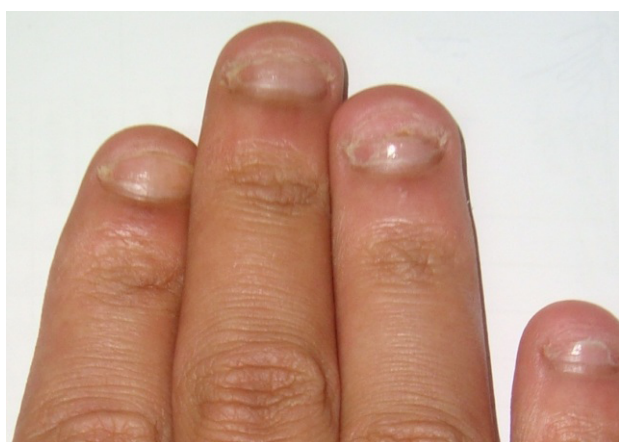

Figura 6. Fotografia 30 dias após do participante 2

As fotografias finais foram realizadas 60 dias após as fotografias iniciais, e representaram o crescimento contínuo das unhas durante esse período, como mostram as figuras 7 e 8, com grande recuperação nas unhas de ambos os pacientes e principalmente a regressão das lesões ao leito ungueal do paciente II.

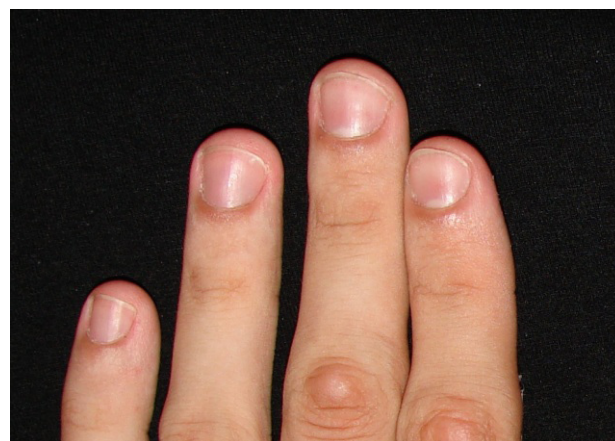


Figura 7. Fotografia após 60 dias do participante 1

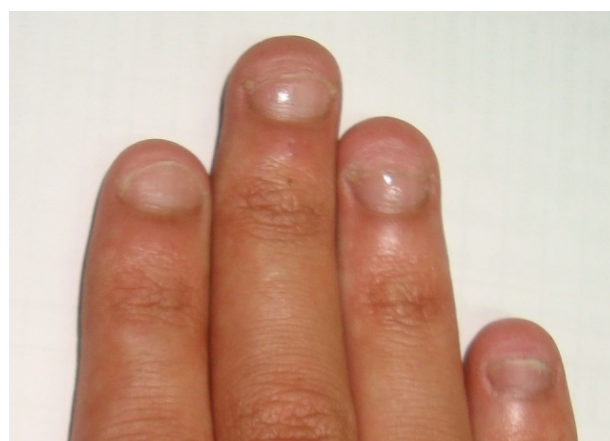

Figura 8. Fotografia após 60 dias do participante 2

Discussão

Atualmente a resina composta é o material mais utilizado em restaurações estéticas diretas¹⁰, e a evolução das resinas permitiu o desenvolvimento de materiais restauradores com propriedades físicas e químicas excelentes e que apresentam vantagens que favorecem a sua aplicabilidade clínica¹³, sendo possíveis então restaurações não invasivas⁹. Tais características possibilitaram incrementos de resina, com a possibilidade de remoção ao final do estudo, de forma que não interferiu na oclusão e estética ao final do procedimento, tornando-se imperceptível esteticamente para o paciente e sem que sua função mastigatória fosse comprometida.

Neste estudo utilizou-se uma resina composta micro-híbrida, que apresenta vantagens como maior resistência ao desgaste e melhor lisura superficial devido a presença de diferentes tamanhos de partículas de carga, sendo que não houve fratura do incremento de resina dos pacientes durante este estudo, assim como não houve alteração estética devido a semelhança deste material com a estrutura dental^{8,10,12}.

Os pacientes participantes relataram vontade de parar de roer as unhas, com o impeditivo resinoso,

ainda assim descreveram quadros de ansiedade durante o período em que não puderam realizar os movimentos habituais para satisfação do hábito, corroborando com a literatura que relaciona a onicofagia ao estado emocional ou com o alívio da ansiedade^{1,5}.

O fato de apresentar aos participantes os danos causados pelo hábito de roer as unhas promoveu de forma eficaz a sensibilização dos mesmos, sendo esta a maneira mais eficiente, inteligente e satisfatória¹⁴, estimulando-os a terem bons hábitos e assim educando-os, mostrando quais os danos causados pelo hábito de roer as unhas, dentre os quais estão pequenas fraturas nas bordas dos incisivos, gengivite associada ao trauma contínuo e complicações ortodônticas, sendo com isso prejudicial à dentição, musculatura e articulação temporomandibular⁴.

A conscientização do paciente é de extrema importância, onde o mesmo deve saber das consequências que o hábito pode causar⁷, com isso ações interceptativas devem ser tomadas para limitar ou corrigir o hábito mais rápido possível após o diagnóstico¹⁵.

O hábito é um comportamento adquirido que, muitas vezes praticado, torna-se inconsciente e passa a ser incorporado à personalidade², e devido a esse motivo também enfatiza o fato de o paciente perceber a necessidade de parar, fato que foi observado neste estudo.

Um dos participantes apresentava lesões nas falanges, além do fato de ter as unhas roídas, caracterizando a onicofagia, que é representada por repetidas injúrias ao leito ungueal, atingindo não somente as unhas, mas também o tecido circundante³.

A eficácia percebida na observação dos efeitos produzidos pela intervenção proposta reveste-se de relevância expressiva quando se verifica na literatura o relato de que a onicofagia é um dos hábitos deletérios mais prevalentes entre crianças e adultos⁶ e estudos demonstram predomínio deste hábito em relação aos demais¹⁶. Sendo assim há necessidade de intervenção imediata para reduzir ou eliminar tal hábito assim que diagnosticado¹⁷.

Conclusão

Conclui-se que o recurso proposto neste estudo para a limitação do hábito de onicofagia se mostrou efetivo para os participantes envolvidos, onde se observou o crescimento das unhas e a recuperação dos tecidos circundantes, o que mostra a eficácia da técnica proposta.

Cabe ressaltar que os voluntários manifestaram a intenção de deixar o hábito, não obtendo sucesso em outras tentativas, porém além do impeditivo resinoso utilizado, os pacientes foram motivados a interromper o hábito, o que reflete na efetividade deste estudo e na

satisfação dos voluntários.

A relevância deste estudo é referente à prevalência deste hábito deletério entre adultos e crianças e a necessidade de imediata intervenção para limitar ou eliminar o mesmo.

Referências

- 1 Merighi LBM, Silva MMA, Ferreira AT, Genaro KF, Felix GB. Ocorrência de Disfunção Temporomandibular (DTM) e sua Relação com Hábitos Oraís em Crianças do Município de Monte Negro – RO. *Rev CEFAC*. 2007; 9(4):497-503.
- 2 Vasconcelos FMN, Massoni ACLT, Ferreira AMB, Katz CRT, Rosenblat A. Ocorrência de Hábitos Buciais Deletérios em Crianças da Região Metropolitana do Recife, Pernambuco, Brasil. *Pesq Bras Odontoped Clin Integr*. 2009; 9(3):327-332.
- 3 Dalanora A, Uyeda H, Empinotti JC, Ruaro RT, Clarindo MV. Destruição de Falanges Provocada por Onicofagia. *An Bras Dermatol*. 2007; 82(5):475-6.
- 4 Tanaka OM, Vitral RWF, Tanaka GY, Guerreiro AP, Camargo ES. Nailbiting, or Onychophagia: A Special Habit. *Am J Orthod Dentofacial Orthop*. 2008; 134(2): 305-308.
- 5 Santos ECA, Bertoz FB, Pignatta LMB, Arantes FM. Avaliação Clínica de Sinais e Sintomas da Disfunção Temporomandibular em Crianças. *R Dental Press Ortodon Ortop Facial*. 2006; 11(2):29-34.
- 6 Romagosa DER, Rosales KR, Salcedo OR, Arias DMG. Factores de Riesgo Asociados a Hábitos Buciales Deformantes en Niños de 5 a 11. *Acta Odontol Venez*. 2007; 45(3):1-14.
- 7 Antunez M E M. Principais Problemas Odontológicos dos Adolescentes. *Rev Adolesc. Saúde*. 2005; 2(4):12-16.
- 8 Gomes GLS, Souza FB, Silva CHV. Restaurações Adesivas com Resina Composta: Durabilidade da Linha de União. *Rev Odontol Univ Cid Sao Paulo*. 2010; 22(1): 56-64.
- 9 Simas CMS, Costa EL, Alves CMC, Lopes FF, Costa JF. Efeito do Substrato e do Tipo de Adesivo Dental na Microinfiltração em Restaurações de Resina Composta. *Odontol Clin Cient*. 2011; 10(1): 43-47.
- 10 Ponte AP, Mainieri ET, Pacheco JFM, Martins JL, Shinkai RAS, Mainieri VC. Rugosidade Superficial de Compósitos Microparticulados e Nanoparticulados após Acabamento e Polimento. *RGO*. 2009; 57(2): 179-182.
- 11 Michelon C, Hwas A, Borges MF, Marchiori JC, Susin AH. Restaurações Diretas de Resina Composta em Dentes Posteriores - Considerações Atuais e Aplicação Clínica. *RFO*. 2009; 14(3): 256-261.
- 12 Lopes V, Kaizer MR, Correa IV, Jaques LB, Mallmann A. Dureza de Resinas Compostas de Diferentes Cores, em Profundidades Distintas, Fotoativadas por Diferentes Fotopolimerizadores. *RFO*. 2011; 16(2):177-182.
- 13 Beatrice LCS, Silva CHV, Aguiar CM, Faria ABS, Barros LF. Resinas Compostas: Contração e Profundidade de Polimerização. *Odontol Clin Cient*. 2009; 8(2): 111-114.
- 14 Zapata M, Bachiega J C, Marangoni, A F, Jeremias J E M, Ferrari R A M, Bussadori S K, Santos E M. Ocorrência de Mordida Aberta Anterior e Hábitos Buciais Deletérios em Crianças de 4 a 6 Anos. *Rev. CEFAC*. 2010; 12(2):267-271.
- 15 Faltin GK, Bigliuzzi L, Lidislau AS, Barbosa HAM, Faltin RM, Faltin Junior K. Prevalência de Más-oclusões em Crianças na Fase de Dentição Decídua e Mista e sua Associação com Hábitos Buciais Deletérios. *Orthod Sci Pract*. 2011; 3(13):419-423.
- 16 Gonçalves LPV, Toledo OA, Otero SAM. Relação entre bruxismo, fatores oclusais e hábitos bucais. *Dental Press J. Orthod*. 2010; 15(2):97-104.
- 17 Williams TI, Rose R, Chisholm S. What Is The Function of Nail Biting: An Analog Assessment Study. *Behav Res Ther*. 2006; 45(1):989-995.